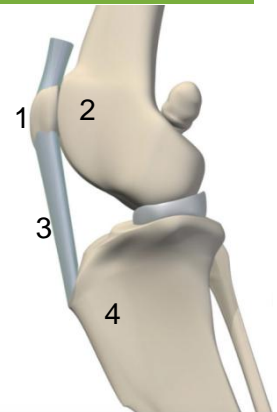


La luxation de la rotule

Qu'est ce que c'est?

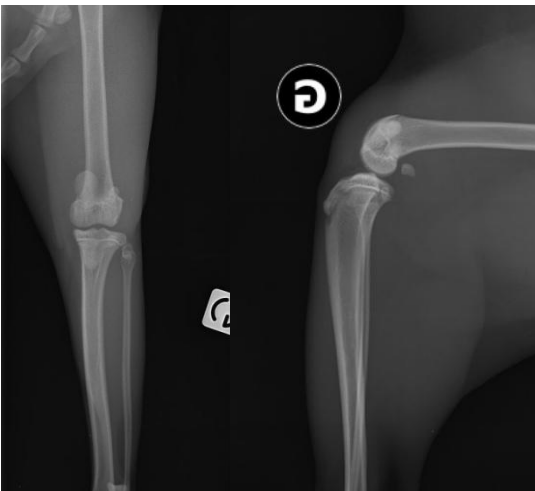
La rotule (1) est un os de petite taille qui se situe au niveau du genou et qui coulisse le long du fémur dans une gouttière appelée trochlée (2). Elle est attachée au tendon rotulien (3), lui même attaché sur le tibia au niveau de la crête tibiale (4). La rotule permet ainsi d'assurer l'extension et la flexion harmonieuse du genou.



La luxation de la rotule est constatée dès lors qu'elle sort de sa localisation habituelle, à savoir la trochlée. La rotule peut se luxer côté interne (le plus fréquemment), on parle alors de luxation médiale. Moins souvent, elle peut se luxer côté externe, on parle alors de luxation latérale. Une échelle de sévérité de 1 à 4 permet de grader l'importance de la luxation.

Pourquoi cela arrive?

La luxation de la rotule peut être traumatique (suite à un accident, un choc important). Cela reste rare.



Radiographies d'une luxation médiale de la rotule. La rotule n'est pas centrée dans la trochlée fémorale

La majorité des luxations sont considérées comme congénitales. Lors de la croissance certaines anomalies apparaissent: la trochlée ne se creuse pas et s'aplanie, la crête tibiale se dévie. dans certains cas, on note une torsion du tibia, un varus du fémur (fémur courbé de manière excessive), un mauvais positionnement de la tête du fémur.

Les chiens de petite race sont plus souvent atteints, et l'atteinte est souvent bilatérale. Les races les plus concernées sont : l'Akita Inu, le Bichon frisé, le Boston terrier, le Bulldog anglais, le Caniche, le cavalier King Charles, le Chihuahua, le Chow chow, le Cocker spaniel, le Flat-Coated retriever, le Golden retriever, le Labrador, le Lhasa Apso, le Pinscher, le Pomeranien, le Terrier australien, le Yorkshire.

Quels sont les signes cliniques?

Beaucoup de luxation de la rotule sont asymptomatiques et peuvent passer inaperçues tout au long de la vie de l'animal. Toutefois, certains chiens peuvent présenter des boiteries, le plus souvent intermittentes. L'animal marche sur trois pattes sur quelques foulées, puis marche à nouveau normalement. Dans les cas sévères, la boiterie est

permanente. Certains animaux peuvent présenter également des membres arqués, voir une incapacité à se déplacer.

La luxation de la rotule peut également engendrer des ruptures des ligaments croisés et de l'arthrose.

Comment cela se diagnostique?

Le diagnostic est essentiellement clinique lors d'un examen orthopédique. Des radiographies peuvent s'avérer nécessaire afin d'évaluer d'éventuelles malformations osseuses ou la présence d'arthrose.

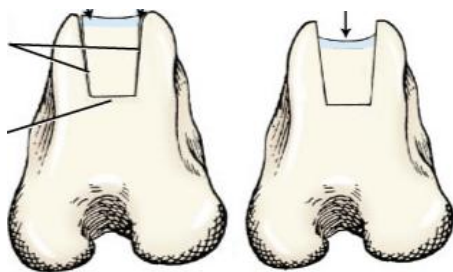
Quel est le traitement?

Pour les luxations asymptomatiques, un traitement conservateur est en général recommandé (maintien du poids, prise de chondroprotecteurs)

Dès lors que des symptômes sont présents ou que la luxation est de grade élevé, une chirurgie est recommandée. L'objectif est multiple:

1/ retendre les tissus autour de la rotule, souvent distendus par la luxation (ou déchiré si la luxation est liée à un accident).

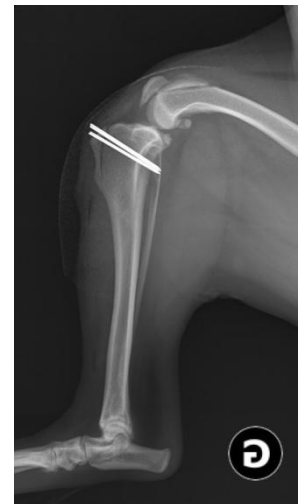2/ recreuser la trochlée si elle est anormalement aplatie en réalisant une trochléoplastie



trochléoplastie en bloc

3/ réaligner la crête tibiale dans l'axe physiologique par une transposition de la crête tibiale. Celle-ci est coupée, déplacée et refixée avec une ou 2 broches

4/ corriger d'éventuelles difformités osseuses



transposition de la crête tibiale avec broches

Quelles sont les résultats et quelles sont les consignes post opératoires

Le pronostic est dépendant de la sévérité de la luxation, et de la présence éventuelle de lésions associées (arthrose, rupture des ligaments croisés) et du traitement réalisé.

Le pronostic est bon pour les luxations de grade 2 et 3 non compliquées, il est en revanche plus réservé (et adapté au cas par cas) pour les luxations de grade 4.

La principale complication post-opératoire est une récurrence de luxation. Enfin, comme après n'importe quelle chirurgie, et plus particulièrement une chirurgie orthopédique, une inflammation, une collection inflammatoire, une infection, une migration des implants, une boiterie persistante peuvent être constatées.

Dans tous les cas, une phase de repos de 6-8 semaines est habituellement recommandée après la chirurgie, avec des contrôles radiographiques 1 mois et 2 mois post opératoires.